Ueber einen Fall

von

Enterolithiasis.

Inaugural-Dissertation

zur

Erlangung der Doktorwürde

in der

gesamten Medizin

verfasst und einer

Hohen medizinischen Fakultät

der

K. Bayer. Ludwig-Maximilians-Universität in München

vorgelegt von

Eduard Waldraff,
prakt. Arzt in Leutkirch

1899.

Leutkirch 1902
Jos. Bernklau, k. Hofbuchhandlung.

Ueber einen Fall

von

Enterolithiasis.

Inaugural-Dissertation

zur

Erlangung der Doktorwürde

in der

gesamten Medizin

verfasst und einer

Hohen medizinischen Fakultät

der

K. Bayer. Ludwig-Maximilians-Universität in München

vorgelegt von

Eduard Waldraff,
prakt. Arzt in Leutkirch

1899.

ACAD. LUGD. BAT. BIBL.

Leutkirch 1902
Jos. Bernklau, k. Hofbuchhandlung.

Referent: Herr **Geheimrat Prof. Dr. von Ziemssen.**

Meinen Eltern.

In der Literatur finden wir ziemlich zahlreiche Fälle von Enterolithiasis erwähnt und zum Teile eingehendst beschrieben; nach all den gemachten Beobachtungen haben die Darmsteine ihren Sitz vorzugsweise im Coecum, Processus vermiformis und Colon, äusserst selten dagegen im Dünndarme; sie können durch Perforation, Obturation zum Tode führen, spontan oder unter der Einwirkung therapeutischer Massnahmen per anum abgehen, oder aber durch Einkeilung im Processus vermiformis, durch Liegenbleiben im Coecum, durch Absackung in der Darmwand sich zu Lebzeiten des betreffenden Patienten insofern völlig der Diagnose entziehen, als sie keine oder nur unwesentliche Beschwerden verursacht haben und dann erst bei der Obduction als zufälliger Nebenbefund entdeckt werden. Folgenden Fall von Enterolithiasis glaubte ich deshalb veröffentlichen zu sollen, weil er mir hinsichtlich der Grösse und Beschaffenheit der Concretionen, ihres Sitzes und der merkwürdigen Complicationserscheinungen von besonderem Interesse zu sein schien; er gelangte während meiner Assistentenzeit am Marienhospitale-Stuttgart zur Autopsie. Die voraufgehende Krankengeschichte hat mir der Chef des genannten Krankenhauses, Herr Obermedizinalrat Dr. Rembold gütigst zur Verfügung gestellt.

Krankheitsgeschichte.

Frau St., 41 Jahre alt, Arbeitersfrau, erkrankte am 16. III. 94 plötzlich mit Fieber, Erbrechen, heftigen Leibschmerzen. — 17. III.: erster ärztlicher Besuch constatiert: mässiges Fieber (39° C), Bauch etwas aufgetrieben, rechte Bauchseite auf Berührung hochgradig empfindlich; in der Tiefe der Ileocoecalgegend und dem Verlaufe des Colon ascendeus entsprechend undeutliche Resistenz. Diagnose: Typhlitis, Therapie: Eis, Opium, Diät. Anamnestisch wird erruiert, dass die Frau im Jahre 89 eine Unterleibserkrankung durchgemacht hat, wegen derer sie mehrere Wochen mit Ichthyolglycerin-Tampons behandelt wurde; vorher und nachher war Pat. angeblich gesund. 18. III.: Schmerzen sind im allgemeinen besser, haben sich aber mehr gegen die Lendengegend zu gezogen, kein Erbrechen mehr, Fieber wie Tags zuvor. 24. III.: unter fortdauerndem Fieber und mässigen Schmerzen, bei durch Opium sistiertem Stuhl ist der Bauch nur mässig aufgetrieben und in der Ileocoecalgegend keine deutliche Infiltration aufgetreten, dagegen zeigt sich seitlich und rückwärts in der Lendengegend oedematose Schwellung, daselbst gesteigerte Empfindlichkeit. Diagnose: Phlegmone im Bindegewebe hinter dem Colon ascendens. Therapie: Diät, Opium wie bisher; statt des Eises Cataplasmen auf die Lendengegend. 27. III.: In der äusseren Lendengegend deutlich Fluctuation aufgetreten; es wird deshalb zur Eröffnung des Abscesses geschritten mittelst einer 5 cm langen Längsincision dicht unter der letzten Rippe, etwa 2 Querfingerbreit nach aussen vom Rande des M. extens. dorsi. com-

munis; nach Durchtrennung der Haut und einer ca. 2 cm dicken Schichte Unterhautfettgewebes entleert sich ungefähr $^1/_2$ l übelreichenden Eiters; der eingehende Finger gelangt in eine ziemlich grosse Abscesshöhle, welche nach Erweiterung der Oeffnung auf ca. 8 cm. mit 2 grossen Drainröhren offen gehalten wird. 28. III.: Schmerzen haben bedeutend nachgelassen. Fieber gering (um 38°) reichlicher Eiterabgang aus der Drainöffnung. Opium wird weggelassen. 1. IV.: auf in den letzten 2 Tagen verabreichte Wasserclystiere ist Entleerung reichlicher Kotmassen ohne wesentliche Schmerzen erfolgt; kein Fieber; Eitersecretion aus dem eröffnetten Abscess immer noch gleich bedeutend. 3. IV.: in der Nacht sind Diarrhöen aufgetreten; im Verband findet sich der Eiter mit flüssigen und flockigen, gelb und grünlich gefärbten Kotmassen vermengt. Hiernach muss eine Communication des Colon ascendeus durch seine nicht mit Peritoneum überzogene Wand mit der Abscesshöhle im retroperitonealen Bindegewebe angenommen werden; dahingestellt bleibt, ob der Abscess das Primäre und secundär sein Durchbruch in den Darm erfolgt ist, oder ob eine primäre Darmperforation den Abscess erzeugt hat, ein Durchtritt der Fäkalien durch diese aber erst nachträglich eingetreten ist, nachdem an Stelle dichter, fester Kotmassen, die die Perforationsöffnung nicht passieren konnten, dünne getreten sind. Therapie: desinficierende Ausspülung der Abscesshöhle; Ruhigstellung des Darmes durch Opium. Entleerung des Rectum durch Wasserclystiere. 10. IV.: nach einigen Tagen ist die Kotbeimengung zum Eiter wieder verschwunden; Eiterabsonderung

noch sehr reichlich; kein Fieber; Sistierung des Opium. 17. IV.: Seit mehreren Tagen wieder Diarrhöen, gleichzeitig damit wieder Kotbeimengung zum Abscesssecret aufgetreten. Opium. 22. IV.: Eiterabsonderung immer noch sehr reichlich, keine Kotbeimengung, höheres Fieber (Abends über 39°). 23. IV.: Aufnahme in den Marienhospital.

24. IV.: Operation: Der Abscess wird von der Oeffnung aus durch Verlängerung derselben bis herab zum Darmbeinkamm gespalten und erweist sich zunächst als eine etwa zweifaustgrosse mit weichen Granulationen ausgekleidete Höhle im Unterhautzellgewebe. Am unteren Ende der vorderen Wand derselben dicht über dem Darmbeinkamme sieht man eine für den kleinen Finger durchgängige Oeffnung, aus der sich bei Druck auf den Bauch reichlich Eiter entleert; der eingeführte Finger gelangt in eine zweite Höhle, deren Grenzen nicht abgetastet werden können; Eröffnung dieser zweiten Höhle durch einen zweiten, die Muskulatur durchtrennenden Schnitt von der XII. Rippe bis zum Darmbein, entsprechend dem äusseren Hautschnitte. Man gelangt dadurch in eine grosse Höhle im retroperitonealen Bindegewebe, in welcher man nach oben die untere Hälfte der Niere, nach innen den Psoas fühlt, und die sich nach unten tief in die Fossa iliaca hinein fortsetzt; eine zum Darme führende Fistel ist in ihrer Wand nirgends aufzufinden, an keiner Stelle gelingt es, Kot in die Höhle zum Austreten zu bringen; es wird deshalb, um auch den tiefsten Teil der Abscesshöhle in der Fossa aliaca, in welcher die Perforationsöffnung vermutet werden muss, zur Anschauung

zu bringen, vom unteren Ende des senkrechten Schnittes ein Querschnitt entlang dem Darmbeinkamm bis zur Spina ant. sup. angefügt und aufgeklappt; aber auch in diesem Teile des Abscesses ist trotz langen Suchens keine kotdurchlassende Fistel zu entdecken. Schliesslich wird die Operation abgebrochen; die beiden grossen Höhlen werden durch Auskratzen von den Granulationen gründlich befreit; der senkrechte Schnitt in seiner ganzen Länge, der quere in seiner vorderen Hälfte durch tiefe Nähte vereinigt; im Winkel zwischen beiden Schnitten eine dicke Drainröhre bis in die Fossa iliaca eingelegt; asceptischer Verband. Opium. 25. IV.: im Verband wenig, nichtkotiger Eiter. (Tp. 38^{20} C.) 26. IV.: und ff. Tage: wenig, reinen Eiter im Verband, keine oder geringe Temperatursteigerung, keine Schmerzen. 1. V.: Entfernung der Nähte; die genähten Partien sind per primam vereinigt; in der Tiefe derselben auf Druck nirgends Schmerz; von den oberen Lendenpartien her ist auf Druck keine Spur Eiter zu entleeren; dagegen tritt bei Druck auf die Ileocoecalgegend noch ca. 1 Esslöffel voll Eiter zu Tage; daselbst noch etwas Empfindlichkeit, in der Tiefe Resistenz. Kot ist seit der Operation im Eiter nicht aufgetreten; Stühle sind jeden zweiten Tag auf Clystiere erfolgt. 4. V.: Eiterabsonderung noch täglich ca. 2 Esslöffel voll; kein Fieber; zunehmende Hebung der Ernährung; der Abscess scheint der völligen Heilung entgegenzugehen, die Perforation im Dickdarm darf als geschlossen angenommen werden; die eine Drainröhre wird deshalb entfernt, das Opium weggelassen. 8. V.: Es treten plötzlich wieder Diarrhöen auf und gleichzeitig wieder

mit diesen heftige Leibschmerzen, insbesondere vermehrte Schmerzen in der Ileocoecalgegend und es entleeren sich reichliche Massen flüssigen, flockigen Kotes aus der Wundöffnung; mässiges Fieber 38^{2} ^{0}. Opium. 12. V.: Der Ausfluss flüssigen Kotes mit wenig Eiter dauert fort. Fieber gering oder fehlend. Diarrhöen dauern trotz Opium fort; Schmerzen zeitweise heftig, zeitweise fehlend; objectiver Befund wie früher. 31. V.: nachdem der Pat. zur Heilung der nunmehr vorhandenen Fistel eine zweite Operation wiederholt vorgeschlagen, aber von ihr und ihren Angehörigen aufs bestimmteste abgelehnt und verweigert ist, wird sie auf ihren Wunsch hin aus der Krankenhausbehandlung entlassen.

Status bei der Entlassung:

Ziemliche Reduction der Kräfte, kein Fieber mehr, in der rechten Lende, der mittleren Axilearlinie entsprechend, dicht über dem Darmbeinkamme eine von schlaffen Granulationen eingefasste, für die Spitze des kleinen Fingers einlegbare Fistelöffnung, aus welcher durch Druck von oben kein, von vorn [1]) her etwa ein halber Kaffeelöffel voll Eiter entleert werden kann. Spontan entleert sich aus dieser Oeffnung täglich etwa ein Esslöffel voll Eiter und an manchen Tagen keine, an anderen wieder reichliche Massen flüssigen Kotes. Feste Kotpartieen sind nie ausgetreten. Mit einer elastischen Sonde von Bleistiftdicke gelangt man von der Fistelöffnung aus ca. 2 cm tief auf der vorderen Darmbein-

[1]) der Ileocoecalgegend.

fläche nach unten in die Gegend des Coecum; nach allen anderen Seiten ist kein Vordringen der Sonde mehr möglich; Druck auf die Ileocoecalgegend wird als sehr schmerzhaft angegeben, in der Tiefe derselben und entlang dem unteren Ende des Colon ascendens deutliche, ziemlich harte Resistenz. — Resultate der Hospitalbehandlung: Heilung des Kotabscesses, Zurückbleiben einer Dickdarmfistel mit fibrösen Verdickungen im retroperitonealen Bindegewebe.

Weiterer Verlauf der Erkrankung.

Juni 1894: Fortschreitende Besserung des Allgemeinbefindens und des Kräftezustandes; die Fistel secerniert wenig Eiter, entleert fortwährend ziemliche Mengen flüssigen Kotes, spontan kein Stuhlgang, wohl aber jeden dritten Tag auf Clystiere geformte Oeffnung; zeitweise Leibschmerzen. — Juli bis September 94: Cur in einem Soolbad. Pat. kehrt recht gekräftigt zurück, geht aus, kann leichtere Hausarbeiten verrichten. — Jänner 95: der Abgang von Kot aus der Fistel hört längere Zeit auf; geformter Stuhl erfolgt teils spontan, teils auf Wasserclystiere; die Fistel secerniert wenig Eiter; Februar 95: nach mehrtägigen heftigen Leibschmerzen, leichten Fieberbewegungen, mässiger Auftreibung des Bauches und vermehrter Resistenz in der rechten Darmbeingrube tritt wieder reichlicher, flüssiger Kotabgang durch die Fistel auf; daneben profuse Diarrhöen, durch Opium kaum zu stillen. März bis Mai 95: häufig Diarrhöen mit heftigen Schmerzen; Fistel entleert continuierlich Kot; Abnahme der Körperkräfte;

Juni bis August 95: Soolbad: wesentliche Hebung des Allgemeinbefindens; zeitweise Aufhören des Kotabganges durch die Fistel, keine Diarrhöen mehr, trotzdem häufige, heftige, kolikartige Schmerzen, die den zeitweiligen Gebrauch von Morphium nötig machen. Stuhlgang meist nur durch Clystiere zu erzielen. Winter 95/96: von Jänner ab wieder regelmässig Kotabgang aus der Fistel bei gleichbleibender geringer Eiterabsonderung; viel Diarrhöen; viel heftige Kolikschmerzen; wochenlang absolute Appetitlosigkeit; hochgradige, zunehmende Abmagerung, wiederholte Untersuchung der Brustorgane ergiebt keine Abnormität. Sommer 96: Bringt mit einer Soolbadekur wieder Besserung des Appetits und Hebung des Allgemeinbefindens. Sonst bleibt es bei dem Wechsel von Diarrhöen und Verstopfung, bei zeitweisem Kotabgang aus der Fistel, geringer Eiterabsonderung aus derselben, vielfachen heftigen Kolikbeschwerden; das Anerbieten einer Operation wird beharrlich abgelehnt; Winter 96: tritt, nachdem die Fistel sich mehrere Wochen lang geschlossen hatte, unter mässigen Fieberbewegungen dicht unter dem Poupartschen Bande eine wallnussgrosse fluctuierende Geschwulst auf, die eröffnet ca. 2 Esslöffel nicht kotig riechenden Eiter entleert; bald darauf öffnet sich die obere Fistel wieder und die neue Oeffnung heilt in wenigen Wochen wieder zu; sonstiger Zustand gleich; zunehmende Abmagerung. Sommer 97: ist die Kranke zu schwach, um wie bislang das Soolbad zu besuchen; sonstiger Zustand derselbe; immer viele, schwächende Diarrhöen und heftige Kolikschmerzen. Winter 97/98: zunehmende Entkräftung, Jänner 98:

treten bei schwacher Herzthätigkeit Knöcheloedeme auf, die sich allmählich steigern bis zu stark wassersüchtiger Schwellung beider unteren Extremitäten; kein Eiweiss im Urin; fortdauernd Diarrhöen, die durch kein Mittel sich auf irgend längere Dauer stillen lassen; immer heftige Leibschmerzen; ob Befund immer derselbe, mässig Eiter secernierende Fistel mit wechselndem Abgang flüssigen Kotes; Druck in der Ileocoecalgegend höchst schmerzhaft; in der Tiefe harte Resistenz zu constatieren. — Tod am 4. Mai 1898 an äusserster Entkräftung.

Die Krankheit der St. wurde zunächst aufgefasst als Phlegmone des Bindegewebes hinter dem dem Colon ascendens mit Perforation dieses Darmteiles, wobei dahingestellt blieb, ob die Perforation das Primäre oder Secundäre wäre; Heilung des Abscesses unter Bildung einer Kotfistel mit fibröser Verdickung im umgebenden Gewebe. Die in keinem Verhältnis zu der nicht grossen Fistel stehenden fortdauernden heftigen Schmerzen, zeitweise unstillbaren Diarrhöen und zunehmende Entkräftung, auch die bleibende harte Resistenz im oberen Teile der Darmbein, grube legten die Annahme einer anderweitigen Affection des Darmes, vor allem einer Tuberculose nahe- obwohl nirgends sonst, namentlich nicht in den Lungen eine tuberculöse Erkrankung sich nachweisen liess, auch hereditäre Belastung fehlte; auch an die Möglichkeit einer malignen Neubildung wurde gedacht.

Extreme Abmagerung, Zustand höchster Macies, hochgradiges Anasarca beider Beine; braune Herzdegeneration, mässiges Lungenödem, keine Spur tu-

berculöser Affection der Lungen; Atrophie von Leber und Milz; Nieren normal, Magen nichts besonderes; der Dünndarm ist in seinem untersten Abschnitt in einer Ausdehnung von ca. 50 cm um das Doppelte des normalen Lumens erweitert, nirgends eine taschen- oder diverticelähnliche Ausbuchtung; im Dünndarme ca. 30 cm vor der Bauhinschen Klappe ein innerhalb des Darmes leicht verschiebbarer glatter, grosser, eiförmiger Stein; ober- und unterhalb desselben flüssiger Kot, der sich mit geringer Mühe an dem Stein darm auf- und abwärts pressen lässt; Schleimhaut nicht verändert; die Bauhinsche Klappe zeigt ebenfalls keine pathologisch-anatomische Veränderungen; in dem ersten Haustrum des Colon ascendens, also unterhalb des Blinddarmsackes, und zwar in der nach hinten und aussen gelegenen Tasche desselben ist ein zweiter kleinerer Stein eingelagert und liegt mit seinem grösseren Durchmesser in der Längsachse des Darmes; er hat die Grösse und Gestalt eines hühnereies und hat dem Darmlumen zu eine mehr convexe, mit zwei facettenähnlichen Impressionen versehene Oberfläche. Nach Herausnahme des Steines, die sich mit Leichtigkeit ohne irgendwelche Verletzung des Gewebes bewerkstelligen lässt, aus der Dickdarmtasche zeigt sich, dass die der Darmwand zugekehrt gewesene Seite nicht convex wie die andere, sondern mehr flach und in der Mitte mit einer dällenartigen Vertiefung versehen ist. In der Dickdarmtasche findet sich ein etwa erbsengrosses Loch der Darmwand mit dicken fibrösen Rändern, welches zu einem von innen unten nach aussen obengerichteten Fistelgange führt; dieser mündet sei-

nerseits wieder in einer von callösen Rändern umgebenen, ebenfalls erbsengrossen Fistelöffnung der äusseren Haut; diese äussere Oeffnung liegt in der mittleren Axillarlinie (cfr. oben) dicht über dem oberen Rande des Darmbeinkammes und entspricht dem Winkel einer derben Narbe, deren oberer senkrechter Schenkel bis zur XII. Rippe reicht, während der untere wagerechte am oberen Rande des Darmbeinkammes bis zur spina ant. sup. hinläuft; die Fistel ist in einem mit der hinteren Fläche der unteren Hälfte des Colon ascendens, sowie den unteren Narbenteilen fest verwachsenes, derbes, teilweise pigmentiertes Bindegewebslager eingebettet. — Hervorzuheben ist noch, dass der Blindsack nicht erweitert ist; auch der Proc. vermiformis bietet durchaus normale Verhältnisse; diese Darmteile sind frei beweglich, nirgends verlötet oder verwachsen.

* * *

Die Steine gehören ihrer Form, ihrem Aufbau und ihrer chemischen Zusammensetzung nach zu den sogenannten wahren Enterolithen. Bevor ich zu einer eingehenden Beschreibung derselben übergehe, sei es mir gestattet, an dieser Stelle eine kurze Uebersicht über die verschiedenen Arten von Darmsteinen zu geben; ich halte mich dabei an die in Ziemssens Handbuch gemachte Einteilung; danach sind 3 Gruppen zu unterscheiden, 1) rundliche schwere, steinharte auf dem Durchschnitt concentrisch geschichtete Concretionen, die durch appositionelle Kristallanbildung um ein das Centrum und die Entstehungsursache bildenden Fremdkörper (Fruchtkern z. B., oder als Fremd-

körper wirkende Fäcalstückchen) entstanden sind; sie bestehen zumeist aus phosphorsaurem Kalk, ausserdem aus phosphorsaurem Magnesia und Amoniacmagnesia, organischen Bestandteilen und Wasser. 2) Enterolithen von geringem specif. Gewicht und meist von unregelmässiger Configuration, und schwammiger Consistenz; sie stellen ein Filzwerk von unverdaulichen Pflanzenresten dar, in dessen Zwischenräumen teils indurierte Faecalmassen, teils anorganische Substanzen aufgehängt sind; 3) Steine, welche durch reichlichen, längere Zeit fortgesetzten Genuss mineralischer Arzneimittel, z. B. Kreide, Magnesia, entstehen.

Ich habe die beiden Steine in beiliegender Tafel möglichst naturgetreu nachzubilden versucht; der grössere hat einen grössten Umfang von 18 cm und einen kleinsten von 14 cm, ein Gewicht von 132 gr, eine ziemlich genau symmetrisch eiförmig ovale Gestalt; ist von stark faecalem Geruche; die Oberfläche zeigt eine graugelbliche Farbe, ist an einzelnen Stellen mehr rauh, fast porös, an anderen wieder glatt, tiefbraun glänzend. Bei dem Versuche, den Stein zu durchsägen, geht er in Stücke und der Durchschnitt (cfr. Tafel!) ist nur nach Analogie des zweiten im Bilde reconstruiert; als Centrum finden wir einen Fruchtkern, und zwar einen Orangenkern, der zunächst in gewöhnlichen Faecalmassen eingebettet ist, in welchen sich weder chemisch noch microscopisch besondere Bestandteile nachweisen lassen; in concentrischen Kreisen, schalenförmig gefügt haben sich nun zahllose, liniendicke Schichten ankristallisiert; wir beobachten, dass die einzelnen, zarten, nadelförmigen Kristalle, die die ganze

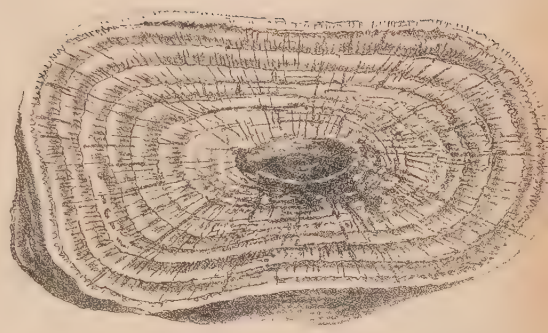

Masse des Steines zusammensetzen, bezüglich ihrer Achse mit auffallender Regelmässigkeit in von der Mitte zur Peripherie radiär verlaufende strahlenförmige Bündel geordnet sind; der Durchschnitt zeigt im ganzen eine graue Färbung, die Schichten unter sich haben hellere oder dunklere Nüancierungen, die dem Kern anliegenden sind am dunkelsten, bis kaffeebraun gefärbt. Bei dem missglückten Experimente, eine glatte Sägefläche herzustellen, zeigt zich andererseits das eigentümliche schalige Gefüge sehr schön, die Bruchflächen der Fragmente sind nicht etwa glatt, sondern vielgestaltig zerklüftet und die vorspringenden, papierdünnen Lamellen greifen zahnförmig ineinander; die Herausnahme des Kernes lässt sich mit Leichtigkeit bewerkstelligen; die mit glatter Oberfläche einander anliegenden Schichten lassen sich mit dem Fingernagel auseinander schälen und abblättern. Der zweite, kleiner Stein ist nicht ganz so regelmässig geformt wie der eben beschriebene; er weist, wie schon oben erwähnt, an 3 Stellen facettenartige seichte Einsenkungen auf, wie man sie vergleichsweise erzeugen kann durch leichten Eindruck des Daumens in weichen Ton; die Farbe, Beschaffenheit und Consistenz ist dieselbe wie bei dem ersten; der grösste Umfang ist 14, der kleinste 10,5 cm., Gewicht 60 gr., an der Oberfläche ist eine ca 1 cm lange, rinnenartige Furche zu bemerken, die über eine Facettenkante verläuft und sich, wie auf der Sägefläche ersichtlich, bis ins Centrum fortsetzt; die centralen Partieen sind chocoladefarben; das Centrum selbst bilden krümelige, amorphe Massen, die als eingedickte, harte, mit erdigem, kalkigem Material imprä-

gnierte Faecalreste imponieren. Die die Rinde darstellenden Schichte sind nicht überall gleich mächtig entwickelt, am schmächtigsten sind sie an den Stellen, die den genannten Impressionen entsprechen, und es lässt dies auf ungleiche Wachstumsbedingungen (am ehesten wohl auf Anwesenheit noch anderer Steine) schliessen. Herr Dr. Stubenrath, Priv. doc. f. ger. Med. in Würzburg, hatte die Liebenswürdigkeit, die Steine einer sorgfältigen qualitativen und quantitativen chemischen Untersuchung zu unterziehen, die zu folgenden Ergebnissen führte: Glühverlust beträgt 23,7% (Wasser, Faecalmassen); im Glührückstandes ind enthalten 47,17% Calciumoxyd (C_a O), 1,52% Magnesium (M_g O), 52,97% Phosphorsäure anhydrid (P_2O_5) ausserdem Spuren von Eisen und Calium; der Glührückstand der Darmsteine besteht also im wesentlichen aus phosphorsaurem Kalk mit einem geringen Prozentsatz Magnesium phosphat.

Die kleine Ungenauigkeit, das Plus über 100% der procentuarisch angegebenen Zusammensetzung rührt davon her, dass es sich nicht um eine homogene Masse handelt, sondern speciell in den inneren Partieen auch Kot beigemischt ist.

Vergleichen wir dieses Resultat mit den in der Literatur bekannten diesbezüglichen Untersuchungen, so finden wir insofern eine Uebereinstimmung, als in allen bei den Menschen gefundenen Darmsteinen die Phosphate überwiegen. Schuberg (cfr. Eulenburgs Realencyclop. unter Concrementbildungen) sucht den Grund für die Thatsache, dass Pflanzenfresser meist Carbonat-, Fleischfresser meist Phosphatsteine liefern, darin, dass in der Pflanzenasche kohlensaure (respect. in diese

übergehende) Salze, in der Fleischasche Phosphate praedominieren.

Nun noch einige Worte über den Sitz der beiden Steine; der grössere derselben ist entschieden als ein Unicum zu betrachten, sowohl wegen seiner Dimensionen, — es ist bisher noch kein Ileolith gefunden worden von dieser grösse — als hauptsächlich wegen seines merkwürdigen Verhaltens. Allerdings erzählten schon Monro (morb. anat. 25. ff.), Chomel, White (Arch. f. physiol. Heilkunde 1851) von Ileolithen, die fest in der Darmwand sitzend und abgekapselt als zufällige Nebenbefunde, oder auch als direkte Todesursache bei Autopsien gefunden wurden, (so schildert Weber — arch. f. phys. Heilk. — einen Fall von Ileolithiasis, der durch Obturation zum Tode führte, von Heusinger (Eulenb. Encyclop.) fand bei einer hochgradigen Darmstenose nach Peryphlitis gerade vor der Ileocoecalklappe im Ileum einen Kotstein von schaligem Gefüge und einem Gewichte von 35 gr.), nirgends jedoch ist meines Wissens in der Literatur ein Fall beschrieben, der diesem als Pendant zur Seite gestellt werden könnte, ich meine namentlich bezüglich der freien Beweglichkeit im Dünndarme; er behinderte die Permeabilität des Darmes nicht sehr; vermöge seiner runden, gleichmässigen Form lässt sich der Chylus ohne Mühe an ihm vorüber drücken und wurde beim Lebenden offenbar durch die Peristaltik ohne sonderliche Stauung weiterbefördert; auffallend muss es erscheinen, dass dieser Stein, der wohl 10 bis 20 Jahre schon im Dünndarm — ich nehme die unteren Partien des Dünndarmes auch als Entstehungsort des Steines, nicht blos als

späteren Aufenthaltsort desselben an — sein Dasein gefristet hat, relativ so wenig Erscheinungen gemacht hat, weder subjectiv, noch objectiv wie durch die Obduction zu constatieren; wohl ist der betr. Dünndarmabschnitt durch die Grösse und Schwere des Steines mechanisch um das Doppelte des normalen Sumens erweitert, nirgends aber Reizungszustände, die Schleimhaut normal, die Darmwände nicht verdickt, keine Verklebung oder Verwachsungen, die auf einen früheren entzündlichen Process schliessen liessen; — es lässt sich dies wohl nur dadurch einigermassen erklären, dass der Stein jedenfalls beständig seinen Platz, wenigstens innerhalb eines mässig langen unteren Dünndarmabschnittes, gewechselt hat — auch bin ich der Ansicht, dass dieser Stein überhaupt nicht, oder doch viel später zu einer Katastrophe geführt hätte.

* * *

Was den anderen, kleineren Stein betrifft, so ist er im Coecum oder Colon entstanden; seine facettierte Gestalt lässt mit Bestimmtheit auf ein stattgehabtes Zusammensein mit einem oder mehreren Steinen schliessen; Fälle, bei denen bis zu mehreren Dutzend Steine im Coecum beobachtet worden, gehören nicht zu den Seltenheiten und man könnte zur Illustration unseres Falles ziemlich viele anführen. Doch möchte ich hier nur auf 3 typische Beispiele aufmerksam machen, die uns Monro (morb. anat. l. c.), Aberle (Württ. med. corresp. Bl. XXXVIII) und Madelung (arch. f. klin. med. V. 122) erzählen. Wenn nun auch das Coecum selbst ver-

gleiche den Sectionsbericht — keine Veränderung aufweist, etwa Verdickung der Wandung, oder übermässiger Ausdehnung etc., aus denen die frühere, dauernde Anwesenheit von mehreren Steinen evident wäre, so glaube ich doch, dass sich solche hier befunden haben, dass sie aber frühzeitig, so lange sie noch kleiner und transportabler waren, per anum abgegangen sind, während dieser eine, als der schwerste und grösste vielleicht, zurückblieb, und sich allmählig, die ursprüngliche facettierte Gestalt beibehaltend, zu der jetzigen Grösse entwickelte. Aus irgendwelchem Grunde, durch krampfartige Kontractionen der Darmmusculatur, durch Kotstauung oder dergl. hat er sich in dem bez. Haustrum verfangen und dort die Perforation verursacht. Was die merkwürdige Erscheinung des zeitweiligen Verschwindens der Kotbeimengung zum Eiter anlangt, so ist neben der in der Krankengeschichte gegebenen Erklärung auch an die Möglichkeit zu denken, dass der Stein, auch wie der Ileolith seinen Platz verändernd, die Perforationsöffnung ab und zu obturiert und so den Durchtritt von Faecalmassen verhindert hat; in dieser letzteren Situation wurde er bei der Section angetroffen.

* * *

Ueber die Entstehungstheorien der Darmsteine verweise ich an die massgebenden Aufsätze des schon genannten Madelung und Schuberg (Beiträge zur Kenntnis der Entstehung des inneren Baues und der chemischen Zusammensetzung von Kotsteinen: Virchows arch. 90. Band). Letzterer vertritt die Ansicht, dass die

günstigsten Bedingungen im anatomischen Baue des Blinddarmes und Wurmfortsatzes, sowie in der physiologischen Function des Darmes gegeben sind und dass daher sozusagen jedes Individuum mit einer Prädisposition zu Enterolithen behaftet ist; doch meine ich fast, dass zu einer so zu verallgemeinernden Prädisposition die relative Seltenheit der Enterolithiasis in einem gewissen Widerspruch oder Missverhältnis steht, es ist doch wohl anzunehmen, dass eine unter rein physiologischen Voraussetzungen nicht vorhandene Darmsekretion, chemische Vorgänge pathologischer Natur im Spiele sind; und warum sollte man nicht, wie bei anderen Concrementbildungen z. B. Gallensteinen, Blasensteinen, neben den auch hier in Betracht kommenden anatomischen Vorbedingungen eine entschiedene konstitutionelle Veranlagung, wozu noch äussere Lebensbedingungen, Nahrungsverhältnisse als unterstützende Momente hinzukommen können, als Grundlage für die Entstehung der Steine annehmen. Albers (Arch. f. physiol. Heilk. 1851) glaubt den Vorgang bei der Darmsteinentwickelung präcisieren zu sollen wie folgt: »es ist stets die Einwirkung einer lebendigen Thätigkeit dazu notwendig, einer krankhaften Absonderung, wodurch entweder die chemischen Elemente geeignet werden, sich zu aggregieren oder wodurch zugleich ein Gluten ausgeschieden wird, das diese Bestandteile zu vereinigen im Stande ist.«

* * *

Am Schlusse dieser Arbeit erfülle ich die angenehme Pflicht, Herrn Obermedizinalrat Dr. Rembold für die Zuweisung des Falles, sowie Herrn Geheimrat Prof. Dr. von Ziemssen für die gütige Uebernahme des Referates meinen aufrichtigsten Dank auszusprechen.

Druck von Joseph Bernklau,
kgl. Hofbuchhandlung, Leutkirch.